Aus dem Medizinisch-Klinischen Institut zu München.

Beitrag zur Kasuistik der congenitalen Knorpelreste am Halse.

Inaugural-Dissertation

zur

Erlangung der Doktorwürde

in der

gesamten Medizin

verfasst und einer

Hohen medizinischen Fakultät

der

Kgl. Bayer. Ludwig-Maximilians-Universität zu München

vorgelegt von

Waldemar Fromm,

approbierter Arzt aus Breslau.

München 1904.

Druck von Albert Ebner, Kunstanstalt, München.

Aus dem Medizinisch-Klinischen Institut zu München.

Beitrag zur Kasuistik der congenitalen Knorpelreste am Halse.

Inaugural-Dissertation

zur

Erlangung der Doktorwürde

in der

gesamten Medizin

verfasst und einer

Hohen medizinischen Fakultät

der

Kgl. Bayer. Ludwig-Maximilians-Universität zu München

vorgelegt von

Waldemar Fromm,

approbierter Arzt aus Breslau.

München 1904.

Druck von Albert Ebner, Kunstanstalt, München.

Referent: Herr Professor v. Bauer.

Schon in den ersten Entwicklungswochen bilden sich in der Halsgegend des Embryo hinter der Mundbucht mehrere hintereinander gelegene, spaltförmige Durchbrechungen der Darmwand nach der ventralen Seite des Embryo zu. Sie entstehen dadurch, dass der Darm tiefe Ausbuchtungen gegen das Ektoderm hin bildet — die innern Schlundfurchen — und das Ektoderm diesen seichte Einbuchtungen entgegenschickt — die äussern Schlundfurchen —. Wenn sich beide berühren, so bildet sich eine dünne Membran, welche später einreisst. Dadurch werden die Schlundspalten gebildet. Bei den höheren Wirbeltieren beträgt ihre Anzahl vier, bei den niederen mehr. Diese Schlundspalten werden begrenzt von den Schlundbögen, auch Kiemenbögen oder Visceralbögen genannt.

Während sich bei den Fischen die Schleimhaut der Kiemenbögen faltet und durch Entwicklung zahlreicher Blutgefässe die Kiemen entstehen, kommt es bei den höheren Wirbeltieren schon sehr frühzeitig (vor der Hälfte des zweiten Monats) wieder zu einer Schliessung der Schlundspalten und es bleiben nur von den Schlundbögen begrenzte Furchen übrig. Hierdurch bekommt der Hals geschlossene seitliche Wände.

Als ersten Schlundbogen bezeichnet man den vor der ersten Schlundspalte, als zweiten Schlundbogen den zwischen der ersten und zweiten Schlundspalte gelegenen Bogen. Dann folgt der dritte und vierte Schlundbogen.

Der erste Schlundbogen, Mandibularbogen genannt, enthält die Anlage des Unterkiefers, des Mundbodens und der Zunge. Aus der, zwischen dem ersten und zweiten Visceralboden befindlichen Spalte wird nach aussen der äussere Gehörgang und das Ohr, nach innen zu die Paukenhöhle und die Tuba Eustachi gebildet. Der zweite Visceralbogen bildet die beiden Processus styloidei, die Ligamenta stylo-hyoidea und die beiden kleinen Hörner des Zungenbeines, welche ja auch beim Erwachsenen einen noch deutlichen Bogen darstellen. Aus dem dritten Visceralbogen entstehen der Körper und die grossen Hörner des Zungenbeines. Der vierte Visceralbogen endlich, welcher die unterste Kiemenspalte begrenzt, wird zur Bildung der vorderen Halswand verwendet.

Diese vier Kiemenbögen liegen anfangs alle nahezu parallel. Von der vierten Entwicklungswoche ab beginnen sie aber durch das stärkere Wachstum der beiden ersten, besonders des zweiten Bogens, sich gegeneinander »wie die Züge eines Fernrohrs« zu verschieben. Der zweite Bogen wird in seiner Ausdehnung nach vorne durch den ersten gehindert, infolgedessen schiebt er sich nach hinten über den stillstehenden dritten und vierten Bogen hinweg, die dadurch in eine Grube zu liegen kommen, den Sinus cervicalis (His [18]*), dessen vorderer Rand der Kiemendeckel ist, ein Fortsatz des Hyoid-Bogens. Die zweite äussere Spalte folgt genau dem hinteren Rande des zugehörigen Bogens, geht nach hinten und wird vom Kiemendeckel überlagert. Die zweite innere Spalte (später Rosenmüller'sche Grube) führt zunächst in einen geräumigen Abschnitt. Von diesem geht als Fortsetzung der Kiemenfurche ein kreisrunder Gang nach jener Stelle der zweiten äussern Spalte, welche vom Kiemendeckel überlagert wird. Mit dem weiteren Wachstum des Hyoid-Bogens wird der Gang auch in seiner Richtung beeinflusst und tritt schliesslich mit der vorderen Wand des Sinus cervicalis in Verbindung.

*) Die Zahlen beziehen sich auf das Literatur-Verzeichnis.

Der Sinus cervicalis rückt also mit dem Wachstum des **zweiten Bogens** von vorne nach hinten und folgt dabei so ziemlich der Linie, welche dem späteren vorderen Rande des Musculus Sterno-cleido-mastoideus entspricht.

Auf diesem Wege kann infolge des ungleichmässigen Wachstums des Hyoid-Bogens der Sinus cervicalis an beliebiger Stelle stehen bleiben, während der Bogen um ihn herum weiter wächst. Tritt eine solche Störung der Entwicklung ein, so wird aus dem Sinus cervicalis die Endöffnung eines abnormen Ganges, welche man als angeborene Halsfistel bezeichnet (Fistula colli congenita). Während es sich also bei diesen angeborenen Halsfisteln um ein Offenbleiben des von der zweiten Kiemenfurche ausgehenden Ganges handelt, entstehen andererseits, wenn eine vorzeitige Schliessung der Kiemenfurche erfolgt, bei gleichzeitiger Ausbuchtung und Abschnürung der epidermoidalen Auskleidung der äussern Furche eigenartige Hautauswüchse, welche noch einen Teil des ursprünglichen foetalen Knorpels in sich einschliessen.

Doch ist es auch möglich, dass dieser durch einen abnormen Wachstumsvorgang von seiner Anlage losgelöste Knorpel die epidermoidale Auskleidung der Kiemenfurche durch seine Ausdehnung vor sich hergeschoben und zu einem Hautauswuchse ausgebaucht habe.

Dies ist die entwicklungsgeschichtliche Deutung der in der vorliegenden Arbeit zu behandelnden Hautauswüchse wie sie Rabl [27] in seiner Schrift »Zur Bildungsgeschichte des Halses« gibt.

Solche meist Knorpelreste enthaltende Hautauswüchse, von manchen Autoren wegen ihres entwicklungsgeschichtlichen Zusammenhanges mit den Halsfisteln oder Kiemenfisteln auch als Kiemengangshautauswüchse bezeichnet, finden sich in Form von lappigen Gebilden oder Knoten besonders am äusseren Ohre und am Halse.

Die beim Menschen vorkommenden congenitalen Knorpelreste am Ohre will ich hier nur kurz erwähnen. Sie finden sich gewöhnlich dicht vor dem Ohre, in der Gegend des Tragus, seltener hinter dem Ohre oder an der Wange.

Diese sogenannten »Auricularanhänge« kommen meist gleichzeitig mit Halsanhängen oder mit andern Verbildungen vor, z. B. mit Ohrfisteln, Wolfsrachen, Verkrüpplung der Gehörknöchelchen (Aurnhammer [5], Schultze [40]). Häufig sind gleichzeitig Missbildungen am äussern Ohre vorhanden (Stahl [29], Häusinger [35 38], Virchow [24]), aber auch Missbildungen anderer Körperteile, der Extremitäten, der Geschlechtsorgane, des Gehirnes u. s. w., kommen in Verbindung mit den Auricularanhängen vor.

(Hierüber findet sich näheres bei Ahlfeldt [1]).

Diese Hautanhänge finden sich durchaus nicht nur im Bereich des Halses und des Ohres, sondern an den verschiedensten Stellen der Hautoberfläche. »Ueberall da«, schreibt Karewski [17], »wo fötale Spalten sich schliessen, kommen Dermoide vor und ebendort können als eine Art von Excessbildung geschwulstartige Hautauswüchse bestehen«.

So sind schon an der Raphe des Dammes von Chiari [31] solche Hautzipfel in Verbindung mit Atresien beobachtet worden und in seltenen Fällen auch »schwanzähnliche Bildungen« an den Stellen, wo die angeborenen Sacralfisteln zu sitzen pflegen.

Die immer congenitalen Halsanhänge finden sich nicht nur beim Menschen, sondern auch in der Tierwelt. Schon in den 30er Jahren berichtet Häusinger [35 38], dass ihm eigenartige Fleischlappen am Halse mancher Ziegenarten auffielen, auch Hennes erwähnt die Halsanhänge bei Ziegen. Er fand sie fast konstant bei ausländischen Ziegenrassen, wo sie sich häufig vererben und meist zu zweien, seltener zu vieren in der Gegend vom Hinterkiefer bis zur Mitte des Halses befinden. Häusinger behauptet sogar, die Halsanhängsel einzeln niemals gesehen zu haben.

Eine nähere Beschreibung dieser Gebilde bei Tieren gibt Goubeaux [15]: »Die Haut bildet einen wahren Beutel, in dessen Innerem sich ein Knorpel befindet, oben breiter als an seinem mittleren Verlauf, angelegt an den Musculus Sterno-cleido-maxillaris, durch ziemlich festes Zellgewebe an den Muskel angeheftet. Der Knorpel nimmt von oben nach unten an Dicke ab und dringt in die Hautfalte ein, in deren blindem Ende er festgeheftet ist«.

Bei Schweinen kommen die Anhänge seltener vor; nach Hennes [6] sind sie hier im Gegensatze zu den vorigen kürzer und an der Spitze verdickt, so dass sie ein mehr glockenförmiges Aussehen haben. Häusinger [6] spricht daher von den »Glöckchen der Viehzüchter«. Die Halsanhänge bei den Schweinen sind immer angeboren und kommen ein- und doppelseitig vor. Bei den Baltimorschweinen beobachtete Bernoulli fingergrosse Excreszenzen, welche einen starken Knorpelstab aus Netzknorpel und einen begleitenden Längsmuskel enthielten. Die Anhänge bei Schweinen sind von einigen Forschern näher untersucht worden. Häusinger [6] fand z. B. in mehreren solcher abgeschnittenen Anhänge mit Fett gefüllte Beutel und nur in einem einzigen eine Spur von Knorpel, Endes-Deslongchamps fand bei einem Schweine einen linksseitigen Halsanhang mit Knorpeleinschluss. Bonnet [6] fand in einigen kegelförmigen Anhängen Knorpelspangen und quergestreifte Muskelfasern, welche mit dem Hautmuskel zusammen hingen. Auch die von Wilde [45] erwähnten, missgebildeten überzähligen Ohren am Halse irischer Schweine sind wohl zu den Halsanhängseln gehörig zu betrachten.

Bei Schafen kommen Halsanhänge seltener vor, am ehesten findet man sie noch bei ausländischen Schafrassen, so bei einer niederländischen, aus Indien stammenden Rasse und bei den Wilster-Marschschafen. Nähere Beschreibungen über Halsanhänge und Knorpelauswüchse bei Tieren findet sich ausser bei Hennes und Häusinger noch bei Stutton [6] und Bernoulli [11].

Die Herkunft aller dieser bei den Tieren gefundenen Missbildungen vermutet Häusinger von den Kiemenbogen her, und Hennes sicherte diese Vermutung durch Untersuchungen an Embryonen.

Interessant sind die von Hennes und Sutton gegebenen Berichte, dass schon die Griechen und Römer den Faunen und Satyrn neben anderen tierischen Attributen »hörnerartige Knoten« am Halse zulegten. Als Beispiel hierfür wird der in der Münchner Glyptothek befindliche »lachende Satyrkopf« angeführt, bei welchem der Auswuchs einseitig vorkommt, und ferner zwei Faune und ein Aegypan im britischen Museum.

Ueber die beim Menschen congenital vorkommenden Hautauswüchse mit Knorpelinhalt berichtet zum erstenmale Virchow [24] im Jahre 1875 in einer in der Akademie der Wissenschaften zu Berlin gehaltenen Rede über die Entstehung der Enchondrome: »Dem Enchondrom der Knochen schliesst sich eine freilich untergeordnete, aber doch immerhin recht interessante Form an, die ich kurzweg das abgesprengte auriculare Enchondrom nennen will. Ich meine damit eine Gruppe von Fällen, in welchen sich teils in der Nähe des äussern Ohres, auf der Wange, am Kieferwinkel, teils ganz entfernt am Halse, kleinere oder grössere, warzen- oder zitzenförmige Auswüchse zeigen, in welchen man von der äussern Haut überkleidet, einen bald kleineren, bald grösseren Knorpelkern findet«.

Virchow spricht dann nach Anführung zweier solcher Fälle, die er als »auriculare Dermoide mit Netzknorpel« bezeichnet, über die Genese dieser Auswüchse: »Man kann nicht zweifeln, dass hier in der Tat ursprüngliche Ohrteile durch Abweichen in der ersten Bildung eine heterotope Stelle eingenommen haben. Es handelt sich dabei um eine sehr frühzeitige Schliessung der ersten Kiemenspalte«.

Diese Virchow'sche Anschauung wurde von den späteren Autoren widerlegt. Weinlechner [14], Grimm [16], Häusinger [35 38], Zahn [36 5] und andere geben ausführlichere Schilderungen über das Vorkommen und die Genese dieser Halsanhänge.

Die bedeutendste Arbeit über die »branchiogenen« Missbildungen ist die von Konstaneki und Mieleki [37 41], welche zu dem Schlusse kommen, dass es sich nicht um isolierte und dann selbständig weiter entwickelte Teile des Visceralskelettes handelt, sondern um embryonale Neubildungen, die nur Produkte der Kiemenbögen sein können. Im speziellen nehmen sie den zweiten Bogen dafür in Anspruch.

»Was diesen an und für sich unscheinbaren Gebilden«, schreibt Tietze [30] »eine gewisse Bedeutung verleiht, ist ja auch weniger die Frage, aus welchem Kiemenbogen sie entstanden sind, als überhaupt die Erkenntnis, dass sie Reste embryonalen Gewebes darstellen«.

Von den congenital vorkommenden Halsanhängen mit Knorpelinhalt werden von Engelmann [12], der den letzten Fall im Jahre 1902 veröffentlichte, im ganzen nur 17 Fälle angeführt, von Kutz [21], der im selben Jahre eine leider unvollständige Tabelle über die Fälle von angeborenen Halsknorpelresten aufstellte, dagegen 58. Hier sind jedoch die drei ersten (von Voigtel [43] schon 1804) aufgeführten Fälle, welche richtiger zu den Missbildungen des äussern Ohres gehören, abzurechnen.

Nach meiner Zusammenstellung sämtlicher in der Literatur nachweisbaren Fälle beträgt deren Zahl 63, zu welchen noch die beiden neuen, später aufzuführenden Fälle hinzukommen.

Von diesen 63 Fällen sind bei 18 die Excreszenzen doppelseitig vorhanden, bei 24 einseitig, bei den übrigen fehlt die entsprechende Angabe. Beckmann [6], welcher allerdings nur 23 Fälle anführt, und ebenso Aurnhammer [5] geben an, dass die Halsanhänge sich mehr als doppelt so oft einseitig als beiderseitig vorfinden, rechts ungefähr ebenso häufig wie links.

Die Verteilung auf beide Geschlechter ist nahezu die gleiche.

Betrachtungen über das Lebensalter der Personen anzustellen, welche die Halsanhänge aufweisen, ist überflüssig, da es sich ja in allen Fällen um congenitale Veränderungen handelt.

Erblichkeit, welche bei den Halskiemenfisteln häufig vorkommt (nach Aurnhammer [5] in einer Familie während dreier Generationen achtmal), ist hier nur in einem einzigen Falle mit Sicherheit nachzuweisen, nämlich in dem von Engelmann [12] angeführten, wo Vater und Sohn an derselben Stelle des Halses doppelseitig Hautauswüchse besassen.

Engelmann nimmt daher an, dass die congenitalen Knorpelreste des Menschen nicht als durch Abschnürungs-Prozesse an den Kiemenbögen entstandene Enchondrome im Sinne Virchows aufzufassen seien, die sekundär von Entwicklungsstörungen im Gebiete des knorplichen Visceralskelettes begleitet wären, sondern »es ist vielmehr auch dem atavistischen Momente eine Rolle beizumessen, dass ein bei einem Säugetier normal vorkommendes Gebilde auf den menschlichen Embryo verpflanzt und hiermit den Grund zu einer pathologischen Neubildung legt. (?)

Congenitale multipel auftretende Chondrome an anderen Körperregionen, namentlich an den Rippen, am Oberarm und am Schienbein, sind von Weber in einer Familie durch drei Generationen hindurch beobachtet worden.

Was den Sitz der Halsanhänge anlangt, so ist dieser der gleiche wie bei den congenitalen Halsfisteln. Die Auswüchse sitzen meist am innern, seltener am äussern Rande des Sterno-cleido-mastoideus, zuweilen mitten auf dem Muskel selbst. In einem Falle findet sich die Excrescenz am obern Rande des Brustbeines als »Deckel« einer congenitalen Halsfistel (Häusinger [38]). Die Anhänge sitzen meist kurz oberhalb der Articulatio sterno-clavicularis, oft auch in der Höhe des Schildknorpels, selten in Zungenbeinhöhe (Birkett [32]).

Bei doppelseitigem Vorkommen ist ihre Lage meist symmetrisch, jedoch sind sie dabei nicht immer gleich gross.

Die von normaler Haut überdeckten Gebilde haben gewöhnlich das Aussehen einer Warze oder Zitze und sind linsen- bis haselnussgross. Unter der gut verschieblichen Haut ist ein Knorpelkern eingeschlossen, der meist eine stabartig oder

S-förmig gekrümmte oder einfach knopfförmige Gestalt hat. Santesson [19 28] berichtet von einem »fingerphalanxähnlichen Knorpelskelett«, Volkenrath [44] von einem dem Prozessus coracoideus an Form und Grösse ähnelnden Auswuchse. Einzelne Auswüchse gleichen fast kleinen Ohren. So berichtet Cassebohm [17] über ein Kind, das zwei normale Ohren und zwei Ohren am Halse hatte und Birkett [17] konstatierte bei einem sonst wohlgebildeten Mädchen jederseits über der Mitte des Kopfnickers einen grossen, dem Ohrläppchen ähnlichen, mit feinen Haaren bedeckten Auswuchs. Der innen befindliche Knorpel war dem Ohrknorpel identisch (Polyotie). Das knorplige Gerüst der Auswüchse besteht immer aus einem oder mehreren Knorpelstücken. Zuweilen schicken die Knorpelstäbe Fortsätze in die Tiefe. Fast stets ist eine Verbindung mit der Fascie, bisweilen auch mit den Muskelfasern des Sterno-cleido-mastoideus nachweisbar gewesen, niemals ist ein Zusammenhang mit andern Organen (Zungenbein, Schildknorpel, Trachea, Wirbelsäule) beobachtet worden. Nur Virchow [24] nennt einen Fall, wo der Knorpelstab fast unmittelbar an die Carotis reichte.

Ein Wachstum der Hautauswüchse ist in vielen Fällen nachgewiesen, und zwar handelt es sich meist um ein langsames, aber stetiges Wachstum. Dafür sind besonders die von Birkett [32], Knorr [20], Bidder [37], Tietze [30] erwähnten Fälle anzuführen. Ein besonders rasches, erhebliches Wachstum zeigt der eine von Hennes [3] beschriebene Fall; bei dem zwölfjährigen Knaben war bei der Geburt ein Hautfortsatz von der Grösse eines »erbsengrossen Kügelchens« vorhanden, welches später bis zur Grösse eines »Fingerendgliedes« angewachsen ist. Auch durch die histologische Untersuchung (vergl. weiter unten) ist der Beweis für ein langsames, aber stetiges Fortwachsen der Knorpelmasse erbracht worden (Zahn [36]).

Von einem plötzlichen, in der Pubertätsperiode einsetzenden Wachstum berichten Zahn [36] und Volkenrath [44].

Die Möglichkeit, dass sich einmal durch intensives Wachstum eine wirkliche Geschwulst, ein »branchiogenes Enchondrom«

entwickeln kann, liegt nicht allzufern, wie eine Beobachtung von Treves [5] beweist.

Im allgemeinen machen diese Missbildungen dem Träger keine Beschwerden. Die Exstirpation wird meist nur wegen der Entstellung von dem Patienten verlangt. Der operative Eingriff ist bei der oberflächlichen Lage der Geschwulst ganz geringfügiger Art und kann daher unbedenklich vorgenommen werden.

Die histologische Untersuchung der Excrescenzen ergab in fast allen Fällen, dass unter normal gebildeter Haut ein typischer Netzknorpel eingeschlossen war.

Eine nähere Beschreibung der histologischen Struktur gibt Hennes [3 6]. Nach ihm erweist sich der Knorpel als typischer Netzknorpel, dessen Grundsubstanz von netzförmig angeordneten, hellglänzenden, elastischen Fasern gebildet wird. Die in den Maschen des dichten Fasernetzes liegenden Knorpelzellen haben mehr in der Mitte rundliche, zuweilen ovale Form und zeigen nur geringe Grössenunterschiede. An den Randpartien dagegen sind die Zellen kleiner, platten sich gegeneinander ab und haben eine meist spindelförmige Gestalt. In den peripheren Teilen beobachtet man auch mehr Teilungsvorgänge der Zellen, als im Innern. Man sieht zwei oder mehr Tochterzellen im Innern einer Kapsel liegen; ferner sieht man allmählige Uebergänge zwischen den platten Bindegewebszellen des Perichondriums und den wahren Knorpelzellen.

Der Knorpel als solcher ist gefässlos, doch sieht man schon mit freiem Auge in der Mitte der Knorpelmasse kleinere oder grössere Lakunen von unregelmässiger Form, welche gewöhnlich eine Arterie mit zwei Venen oder gar ein ganzes Capillarnetz enthalten. Die Blutgefässe befinden sich in einer formlosen, leichtgestreiften Bindegewebsmasse, welche noch hie und da Knorpel- und Bindegewebszellen besitzt. Ausserdem bemerkt man noch einzelne gefässlose, kleinere Inseln, in denen das elastische Netzwerk vollständig fehlt; sie sind arm an

Zellen und gehen an ihrer Peripherie allmählig in die typische Formation des Netzknorpels über.

Die Formation und Teilung der Zellen deutet darauf hin, dass wir es an der Oberfläche des Knorpels mit Wachstumsvorgängen zu tun haben, während im Innern des Knorpels Umwandlungsprozesse stattfinden, die wohl auf einem Zerfall der Knorpelmasse beruhen.

Die den Knorpelkern überdeckende Haut zeigt ganz normalen Bau. Die Epidermis bezw. das rete Malpighi hebt sich deutlich von dem zahlreiche Papillen tragenden Chorion ab. Ferner sieht man die übrigen in der Haut vorkommenden Gebilde, so zahlreiche, teils längs-, teils quergetroffene Haardurchschnitte, Haarbälge, in welche manchmal ein feines Haar hineinragt, Talgdrüsen und Knäueldrüsen, letztere mit ihren korkzieherartig gewundenen Ausführungsgängen.

Auf die Haut folgt ein sehr gefässreiches Unterhautbindegewebe, welches in den oberflächlichen Schichten ein lockeres, zellreiches Balkennetz darstellt, in der Tiefe sich zu wellenförmigen fibrillären Bindegewebsbündeln verdichtet, zwischen denen grössere und kleinere Gewebsspalten sich befinden.

Unmittelbar über dem Knorpel liegt das Perichondrium, welches aus dichten vielfach gekreuzten Bindegewebsbündeln und elastischen Fasern mit eingelagerten Zellen besteht. Es ist an einzelnen Stellen fest mit der Knorpelsubstanz verbunden, an andern Stellen geht es ohne scharfe Grenze in das benachbarte Bindegewebe über. Hart am Perichondrium sieht man mehrere Gefässdurchschnitte, gewöhnlich eine Arterie mit zwei Venen, in deren Nähe sich zahlreiche, meist in Gruppen zu dreien beisammenliegende Nervenbündel befinden.

Auch in den neueren Arbeiten über Halsanhänge mit Knorpelkernen finden sich gleiche oder ganz ähnliche Ergebnisse bei der mikroskopischen Untersuchung. So fand Engelmann [12] im Zentrum des Knorpels elastisches, in der Peripherie hyalines Gewebe, das nach aussen hin in ein reichlich entwickeltes, mit dem benachbarten Binde- und Muskelgewebe

innig verbundenes Perichondrium überging. Vervollständigt wurde das mikroskopische Bild »durch zahlreiche Gefässe mit weitem Lumen, deren Wand von einer Endothellage und einer dünnen im Netzknorpel sich verlierenden Schicht elastischer Fasern gebildet wurde«.

Auffällig ist in dem Falle von Engelmann das Fehlen von Netzknorpel in der Peripherie des Knorpelkernes. Dasselbe Verhalten des Knorpelkernes wird auch schon von Zahn [36] und später von Lengemann [23] erwähnt.

Nach Zahn's Dafürhalten kann jedoch das Fehlen von Netzknorpel in einem Halsenchondrom keineswegs als Beweis dafür gelten, dass dasselbe nicht von einem angeborenen Knorpelkerne abstamme. Denn diese Knorpelkerne, welche in ihrem Innern richtigen Netzknorpel, an der Peripherie aber nur hyaline Knorpelinseln aufweisen, verhalten sich hinsichtlich ihrer Entwicklung ganz wie der ihnen verwandte Ohrknorpel, der »auch erst in seiner späteren Periode zu Netzknorpel wird.«

Von den übrigen zusammen mit den Hautauswüchsen am Halse vorkommenden Missbildungen war oben schon kurz die Rede. Am häufigsten ist, abgesehen von dem Zusammentreffen mit angeborenen Halsfisteln, das gleichzeitige Vorkommen von Ohranhängen. In dem Fall von Aurnhammer [5] findet sich am rechten Ohre eine Hervorragung, am linken eine Fistel; bei Buttersack [34] besteht ein Auricularanhang links und ausserdem Asymmetrie der Schildknorpelhälften. Häusinger [35 38] erwähnt bei einem seiner Fälle starke Verbildungen am äusseren Ohre und am äusseren Gehörgange.

Eine Abnormität im Muskulus Sterno-cleido-mastoideus selbst wurde aber nur in einem Falle gefunden (Lengemann [23]). Es handelt sich um einen 28jährigen Mann, der einseitig mitten auf dem Kopfnicker einen knotenförmigen Auswuchs aufweist. Patient leidet an Krämpfen im rechten Kopfnicker, während der linke Sterno-cleido-mastoideus sehr schwach entwickelt ist.

In zwei Fällen (Virchow [24], Buttersack [34]) finden sich die Halsanhänge bei Individuen, welche einen geistigen Defekt haben; einmal handelt es sich um einen Epileptiker, das andere mal um einen stupiden Menschen, welcher die Exstirpation des Anhängsels verlangt, »weil er an dieser Stelle einen Frosch beherberge«.

Nach der allgemeinen Betrachtung der bisherigen Fälle lasse ich die Krankengeschichten der beiden neuen, im hiesigen Medizinisch-Klinischen Institut beobachteten Fälle folgen.

I.

Konrad Altschuh, 20 Jahre alt, Malergehilfe. Untersuchung am 19. Januar 1903.

Anamnese: Die Eltern des Patienten sind früh gestorben, 3 Geschwister leben und sind gesund. Patient weiss nichts von irgend welchen Missbildungen bei seinen Familienangehörigen.

Patient war als Kind bis zu seinem zehnten Jahre viel kränklich. Er erzählt, dass er bis zu seinem elften Lebensjahre auffallend klein, mager und von gelblich blasser Hautfarbe gewesen sei.

Bald nach seiner Geburt sei den Angehörigen aufgefallen, dass sich an seinem Halse beiderseitig kleine »Anhängsel« befanden. Bis zu seinem zwölften Jahre waren beide Anhänge gleich gross und hatten dieselbe Form, später wurden dann die Halsanhänge kleiner, besonders der linke. Patient hat niemals Störungen von seiten dieser Anhänge gehabt.

Seit zwei Jahren bemerkt Patient ein langsames »Dickerwerden« des Halses, hat aber keinerlei Beschwerden davon. Seit Dezember 1902 ist Patient in ambulatorischer Behandlung wegen eines Bronchialkatarrhes. Jetzt ist er frei von allen Beschwerden.

Status präsens: Ziemlich kräftig entwickelter junger Mann von starkem Knochenbau, kräftiger Muskulatur und mässigem, dem Alter entsprechendem Fettpolster.

Die Gesichtsfarbe ist gesund, die Schleimhäute sind gut mit Blut gefüllt.

Die Pupillen sind gleichweit, reagieren auf Lichteinfall und Accommodation deutlich. Die Gaumenbögen sind leicht gerötet. Die Zunge ist ohne Belag.

Der Thorax ist gut gewölbt, ziemlich breit. Herz und Lunge befinden sich in normalen Grenzen. Die Lungenverschieblichkeit ist gut, das Atmungsgeräusch ist vesiculär ohne Nebengeräusche. Die Herztöne sind laut paukend, aber rein. Der Herzspitzenstoss ist weder sichtbar nach fühlbar.

Die Abdominal-Organe bieten keinen besondern Befund. Der Urin ist frei von Eiweiss und Zucker.

Bei der Inspektion des Halses (vergl. Abbildung I) fällt zunächst eine ziemliche allgemeine Verdickung auf. Es besteht geringe Struma, und zwar erscheinen die beiden Seitenlappen der Schilddrüse gleichmässig vergrössert. Die Schilddrüse selbst fühlt sich ziemlich weich an. Der grösste Umfang des Halses beträgt 40 $^1/_2$ cm, der Umfang gemessen in der Höhe der Incisura thyreoidea superior beträgt 39 cm.

Die Carotis pulsiert auf der rechten Seite sehr deutlich.

Auf beiden Seiten des Halses am lateralen Teil der sternalen Portion des Kopfnickers sieht man je eine Hervorragung. Rechts ist dieselbe beträchtlich grösser als links. Die linke erscheint bei oberflächlicher Betrachtung etwa wie eine kleine etwas prominierende Mamille. Die Haut über den Auswüchsen ist nicht verändert, jedoch bleibt sie nach Fingerdruck verhältnismässig lange stark gerötet.

Der rechte grössere Auswuchs ist von der Mitte des Jugulums 3 $^1/_2$ cm entfernt, der linke 4 $^1/_2$ cm.

Bei der Palpation nimmt man wahr, dass der rechte Auswuchs, der unter der Haut gut verschieblich ist, oben kolbenförmig verdickt ist und sich dann als dünnerer Strang nach unten medial gerichtet in dem Muskelgewebe verliert.

Die Consistenz ist hart, etwa wie die des Ohrknorpels. Der harte Inhalt des Auswuchses fühlt sich nicht glatt, sondern

unregelmässig höckrig an. Misst man den fühlbaren Teil des knorpelharten Gebildes, so ergibt sich eine Länge von ca. 2 cm und eine grösste Breite von 0,5 cm (am kolbenförmigen Ende).

Die linke Prominenz hat ungefähr dieselbe Gestalt wie die rechte, nur in verkleinertem Masstabe. Man fühlt unter der Haut ein etwa erbsengrosses, knorpelhartes Knöpfchen, das sich nach unten medial zu als dünner Strang fortsetzt. Auch dieser geht in das Gewebe des Muskels über. Die Haut ist ebenfalls gut verschieblich und abhebbar.

Beide Hautauswüchse sind weder schmerzhaft noch druckempfindlich. Bei Drehbewegungen des Kopfes tritt die rechte Excrescenz deutlicher hervor, ebenso bei Neigung des Kopfes auf die rechte Schulter. (Anmerkung: Auf der Abbildung ist nur die rechte grössere Excrescenz zu erkennen).

II.

Franz Prihoda, 52 Jahre alt, Maler. Untersuchung am 11. Februar 1903.

Anamnese: Der Vater des Patienten soll an einem Schlaganfall gestorben sein. Die Mutter starb an »Altersschwäche«. Drei Geschwister leben und sind gesund.

Patient will als Kind immer gesund gewesen sein. Wegen eines Leistenbruches ist er nicht Soldat gewesen. Vor 15 Jahren hatte er eine »Blutvergiftung« im Anschluss an eine Verletzung. Vor ungefähr acht Jahren lag er drei Monate im Spital wegen Lungenentzündung und Darmkatarrh. Seit ungefähr drei Jahren klagt er über »gichtartige« Schmerzen in den Beinen.

Sein jetziges Leiden begann vor drei Monaten mit Atembeschwerden und trockenem Husten. Er begab sich deshalb in ambulatorische Behandlung, worauf sich sein Leiden besserte. Jetzt befindet er sich seit ungefähr fünf Wochen im Sanatorium.

Patient gibt an, dass er von Geburt an auf der linken Seite des Halses ein »Hautanhängsel« besitzt, das in Form und Grösse immer gleichgeblieben sei. Von dem Vorkommen irgendwelcher ähnlicher Missbildungen in seiner Familie ist ihm nichts bekannt.

Status präsens: Ziemlich blass aussehender, mittelgrosser Mann von kräftigem Knochenbau. Die Muskulatur ist mässig, das Fettpolster gering entwickelt. Die Haut ist schlaff, ziemlich trocken.

Es bestehen keine Oedeme, keine Drüsenschwellungen.

Die Pupillen sind klein, gleich weit, die Reaktion ist prompt. Die Zunge ist belegt, die Gaumenbögen sind gerötet.

Der Hals ist kurz, der Thorax ist ausgesprochen fassförmig.

Die Lungengrenzen stehen hinten tiefer als normal. Die Verschieblichkeit ist fast aufgehoben, der Percussionsschall ist hypersonor. Das Atemgeräusch ist rauh, fast bronchial. Keine Rhonchi. Es besteht ziemlich starke expiratorische Dyspnoe.

Die Herzdämpfung ist klein, das Herz scheint von Lunge überlagert zu sein. Der Herzspitzenstoss ist unter der Mamille wenig deutlich fühlbar. Die Herztöne sind laut und rein.

Der Puls ist leicht schnellend, das Gefässrohr ist rigid.

Der Leib ist nicht aufgetrieben. Die Leber überschreitet den Rippenbogen um 2 Querfinger, ist gut fühlbar und leicht druckempfindlich. Die Milzdämpfung ist nicht vergrössert.

(Auf Grund dieses Befundes wurde die Diagnose auf Emphysem und Bronchitis chronica gestellt).

An der linken Seite des Halses (vergl. Abbildung II) über dem Sterno-Claviculargelenk befindet sich am lateralen Rande des Sterno-cleido-mastoideus ein Hautauswuchs, welcher ungefähr die Form einer Zitze hat. Die Excreszenz ist vom Jugulum $1^1/_2$ cm, vom Warzenfortsatz 15 cm entfernt. Die Haut ist über dem Gebilde gut verschieblich und nicht von der übrigen Haut des Halses unterschieden. Nimmt man die Excreszenz zwischen zwei Fingern, so fühlt man direkt unter der Haut einen wenige Millimeter langen, dünnen Strang, der sich nach der Tiefe zu knorrig verdickt. Das Gebilde fühlt sich knorpelhart an, ist nicht schmerzhaft und nicht druckempfindlich. Der Knorpel scheint sich in die Fascie oder in die Muskelfasern des Kopfnickers fortzusetzen. Bei Kontraktion des Muskels verändert der Hautauswuchs ein wenig seine Lage.

Obwohl es bei beiden Fällen nicht möglich war, eine histologische Untersuchung der Halsanhänge vorzunehmen, da keiner der Patienten die Exstirpation der Auswüchse vornehmen liess, so konnte doch mit Bestimmtheit die Diagnose auf congenitale Knorpelreste gestellt werden.

Die Anamnese ergibt zweifellos in beiden Fällen den congenitalen Ursprung der Auswüchse.

Der Befund deutet analog der früheren in der Literatur beschriebenen Fälle auf Knorpelreste hin. Dafür spricht nicht nur das Aussehen, die Grösse und die Gestalt der Auswüchse, sondern vor allem die für diese congenitalen Kiemengangshautauswüchse typische Lokalisation.

Im ersten Falle sitzen die doppelseitigen Hauptauswüchse am inneren Rande des Sterno-cleido-mastoideus, im zweiten Falle am äusseren Rande, beidemal kurz oberhalb des Sterno-Clavicular gelenks.

Die Knorpelspangen sind unter der leicht verschieblichen Haut deutlich zu palpieren und ihre nach unten medial gerichtete Fortsetzung in das Fasciengewebe des Muskels deutlich erkennbar. Im Falle Altschuh ist der Knorpel sowohl links wie rechts nach unten und innen zu verjüngt, im zweiten Falle fühlt man eine kolbige Anschwellung mehr in der Tiefe.

Während im Falle Prihoda weder von einer Verkleinerung, noch von einem Wachstum des Halsanhangs gesprochen werden kann, ist es im ersten Falle auffällig, dass die anfangs gleich grossen Auswüchse vom zwölften Lebensjahre des Patienten ab kleiner geworden sind. Dieses Kleinerwerden ist linkerseits rascher und intensiver vor sich gegangen, sodass jetzt die linke Excreszenz bedeutend weniger hervorragt als die rechte.

Von einer Schrumpfung oder **Verkleinerung** der Auswüchse ist bisher in **keinem** der bekannten Fälle etwas erwähnt worden.

Die im Falle Altschuh in geringem Grade seit zwei Jahren bestehende Struma ist in keinen Zusammenhang mit der congenitalen Missbildung zu bringen.

Sonstige Abnormitäten, wie sie verschiedene frühere Fälle zeigten, sind in unseren beiden Fällen nicht vorhanden. Auch bietet die Anamnese in keinem der Fälle einen Anhaltspunkt für das Vorkommen irgendwelcher Missbildungen bei den Familienangehörigen der beiden Patienten.

Beschwerden hatten die Patienten niemals von seiten ihrer Halsanhänge und auch die Entstellung ist eine ganz geringe.

Uebersicht der bisher beschriebenen Fälle von congenitalen Knorpelresten am Halse.

A. Doppelseitig:

Name des Autors:	Literaturangabe:
1. Birkett	Transacte. of the Pathol. Soc. London 1858 Vol. IX. p. 448.
2. Wilde	Wilde, Ohrenheilkunde p. 192.
3. Duplay	Archiv géneral 6 Serie 1875 p. 84/85.
4. Virchow	Monatsbericht d. Akademie der Wissenschaften zu Berlin 1875 p. 760.
5. Albert	Albert, Handbuch der Chirurgie des Halses.
6. Wyss	Correspondenzblatt der Schweizer Aerzte 1876 Nr. 18.
7. Buttersack	Virchow's Archiv B. 106 p. 206—208.
8. Hennes	Archiv für Kinderheilkunde 1888 B. 9 Heft 6 p. 436—454.
9. Retterer	Poirier und Retterer, Certilage branchial bilateral et symmetrique. Journ. de l'anat. 1890 p. 49.
10. Tietze	Zur Lehre von den congenitalen Halsgeschwülsten. Deutsche Zeitschrift f. Chirurgie 1891.
11. Beck	Congenitel bilat. and. symm. cartilag. on the neck. New-York Reccord 1892.
12. Fürstenheim	Kiemengangshautauswüchse mit knorpligem Gerüst. Jahrbuch f. Kinderheilk. 1895.
13. „	
14. „	

Name des Autors:	Literaturangabe:
15. Engelmann	Ueber einen doppelseit. congen. Knorpel-
16. „	rest am Halse. Berlin. Klin. Wochenschr. 1902.
17. Heusinger	Virchow's Archiv Band 29, 1864 p. 358—380.
18. Aurnhammer	Ueber einen seltenen Fall congenitaler Knorpelreste am Halse mit Auricularanhang vor dem rechten Ohr und linksseitiger Ohrfistel. Inaug.-Dissert. München 1894.
	B. **Einseitig:**
19. Santesson	Hygiëa, Band XV. p. 634 vgl. Schmidt's Jahrbuch. Band 91 p. 160.
20. Wyss	Korrespondenzblatt der Schweizer Aerzte 1876 Nr. 18.
21. 22. 23. 24. 25. 26. 27. Weinlechner (ob einseitig oder doppelseitig nicht angegeben.)	Chirurgische Krankheiten der Haut in Gerhardt's Handb. der Kinderkrankh. 1883.
28. Weinlechner	dto.
29. Buttersack (nach Lossen)	Virchow's Archiv Band 106 p. 206—208.
30. Hennes	Archiv für Kinderkrankh. Band 9 p. 449.
31. Bland Sutton	Med. ill. News. 1890 p. 99 (Nur das Bild vorhand.)
32. Treves	Path. Soc. transakte of Lond. 1889.
33. Zahn	
34. „	Virchow's Archiv Band 115 p. 47—52.
35. „	

Name des Autors:	Literaturangabe:
36. Bidder	Virch. Archiv. Bd. 120 p. 194—196.
37. Knorr	Ueber congen. Enchondrome d. Halsgegend. Inaug. Dissert. Greifswald 1892.
38. Grimm	Prager Med. Wochenschr. 1892.
39. Karewski	Virchow's Archiv Bd. 133.
40. 41. 42. 43. Lengemann	Beitr. z. klin. Chirurg. 1901 Bd. 30 Heft 1.
44. Heusinger	Virchow's Archiv Bd. 29 p. 358—380.
45. Heusinger (nach Manz)	Virchow's Archiv Bd. 33 p. 177—190.
46. Perl	Virch. Archiv Bd. 35 p. 208—210.
47. Beckmann	Ueber einen Fall congen. Knorpelreste am Halse. Inaug. Dissert. München 1897.
48. 49. Volkenrath	Ueber die branchiogenen Missbildungen Inaug. Dissert. Bonn 1888.
50—61. Lannelongue*	Kutz, Beitrag zur Kasuistik der Enchondrome am Halse. Inaug. Dissert. Königsberg 1902.
62. 63. Morgan*	

Nachträglich erwähne ich noch einen erst kürzlich in der Biologischen Abteilung des ärztlichen Vereins in Hamburg vorgestellten Fall.

Wiesinger demonstriert einen faustgrossen, angeborenen Tumor, welcher bei einem vierzehn Tage alten Kinde an der rechten Halsseite entfernt worden war. Bei der Operation war kein Zusammenhang der Geschwulst mit Pharynx, Zungenbein oder Processus styloideus zu erkennen. Der Tumor ging von der Gefässcheide aus.

*) Originalstellen nicht auffindbar. Es fehlt die Angabe, ob einseitig oder doppelseitig.

Makroskopisch wurde ein angeborenes Cystenhygrom angenommen. Bei der mikroskopischen Untersuchung zeigte es sich, dass der Tumor Derivate aller drei Keimblätter enthielt. Die Cysten besassen Cylinder- und Flimmerepithel, daneben auch Plattenepithel. Ausserdem fand sich Epidermis mit Haarbälgen und Haaren und schliesslich auch Knorpel und Knocheninseln.

Die Geschwulst ist demnach als Teratom anzusehen, aber es bleibt unentschieden, ob man dieselbe „als bigeminalen Ursprungs zu deuten oder auf Reste der fötalen Kiemenanlage zurückzuführen hat."

Zum Schlusse erlaube ich mir Herrn Professor Sittmann für die Ueberlassung der beiden Fälle und die freundliche Unterstützung während dieser Arbeit meinen verbindlichsten Dank zu sagen.

Benützte Literatur.

1. Ahlfeld, Missbildung des Menschen.
2. Albert, Handbuch der Chirurgie des Halses.
3. Archiv für Kinderkrankheiten, 1888, Bd. 9.
4. Archiv géneral 1875, 6 Serie.
5. Aurnhammer, Inaug.-Dissert. „Ueber einen seltenen Fall congenitaler Knorpelreste am Halse etc." München 1894.
6. Beckmann, Inaug.-Dissert. „Ueber einen Fall congen. Knorpelreste am Halse" München 1897.
7. Billroth-Lücke, Handbuch der spez. und allg. Chirurgie. Heft 34.
8. Bollinger und Frank, deutsche Zeitschr. f. Tiermedizin 1876, Bd. 2.
9. Cannstadt's Jahresbericht 1858, Bd. IV.
10. Correspondenzblatt der Schweizer Aerzte 1876 Nr. 18.
11. Correspondenzblatt der Schweizer Aerzte 1881 Nr. 17.
12. Engelmann, über einen doppelseit., congen. Knorpelrest am Halse, Berlin. Klin. Wochenschr. 1902.
13. Fürstenheim, Kiemengangshautauswüchse mit knorpl. Gerüst. Jahrbuch für Kinderheilkunde 1895.
14. Gerhardt's Handbuch 1889.
15. Goubeaux, Recueil de mediz. Véter. Tom. 9.
16. Grimm, eine seltene Geschwulstbildung am Halse, Prager mediz. Wochenschr. 1892.
17. Handbuch der prakt. Chirurg. II.
18. His, Anatomie menschl. Embryonen 1885.
19. Hygiea Band XV.
20. Knorr, Inaug.-Dissert. Greifswald 1892.
21. Kutz, Beitrag zur Kasuistik der Enchondrome am Halse. Inaug.-Dissert. Königsberg 1902.
22. Langenbeck, allgemeine med. Centralzeitung 1879 No. 66.
23. Lengemann, congenitaler Knorpelrest im M. sterno-cleido-mastoideus. Beitr. zur klin. Chirurg. 1901.
24. Monatsbericht der Akademie der Wissensch. zu Berl. 1875.
25. Michaelis, Entwicklungsgeschichte.

26. Osterspey, ein Fall von Enchondrom zweier Rippen und Metastase in die Haut. Inaug.-Dissert. Kiel 1904.
27. Rabl, zur Bildungsgeschichte des Halses, Prager mediz. Wochenschr. 1886 und 1887.
28. Schmidt's Jahrbücher Band 91.
29. Stahl, Skizzen über Missgestaltung des äusseren Ohres, Zeitschr. f. Psychatrie 1858 Bd. I.
30. Tietze, zur Lehre von den congenitalen Halsgeschwülsten. Deutsche Zeitschr. f. Chirurgie 1891.
31. Tillmanns, allgemeine und spezielle Chirurgie.
32. Transact of the Pathol. Societ. London 1858 Vol. IX.
33. Treves, Congenital cartilaginous tumour of the neck Pathol. Soc. transact. of London 1889.
34. Virchow's Archiv Bd. 106.
35. „ „ „ 33.
36. „ „ „ 115.
37. „ „ „ 120.
38. „ „ „ 29.
39. „ „ „ 35.
40. „ „ „ 20.
41. „ „ „ 121.
42. „ „ „ 30.
43. Voigtel, Handbuch der pathol. Anatomie Halle 1804.
44. Volkenrath, über die branchiogenen Missbildungen, Inaug.-Dissert. Bonn 1888.
45. Wilde, Ohrenheilkunde.
46. Münchner Medizinische Wochenschrift 1904, Heft No. 11.
47. Hennes, über angeborene Auswüchse am Halse, 1888.

Lebenslauf.

Ich, Waldemar Fromm, wurde am 14. September 1880 zu Kleinburg, Kreis Breslau geboren. Meine Schulbildung genoss ich auf dem Gymnasium zu St. Maria Magdalena in Breslau, welches ich Ostern 1899 mit dem Zeugnis der Reife verliess. Ich widmete mich dem medizinischen Studium. Die beiden ersten Semester studierte ich in Breslau, das dritte und vierte in Freiburg i. B., wo ich im Februar 1901 die ärztliche Vorprüfung bestand. Das fünfte Semester verbrachte ich in Breslau, den Rest meiner Studienzeit in München.

Hier leistete ich auch im Sommer 1902 die erste Hälfte meiner Dienstzeit beim k. b. 2. Infanterie-Regiment „Kronprinz“ ab.

Am 10. März 1904 beendigte ich die ärztliche Staatsprüfung.

Seit dem 1. Juni d. J. bin ich einjährig-freiwilliger Arzt im k. b. 1. Infanterie-Regiment „König“.

I.
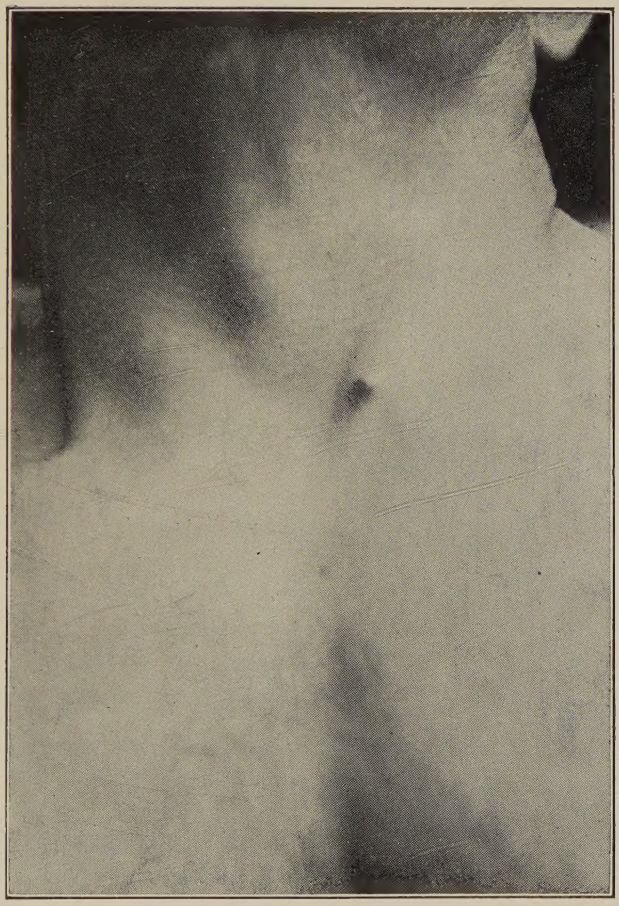
II.